

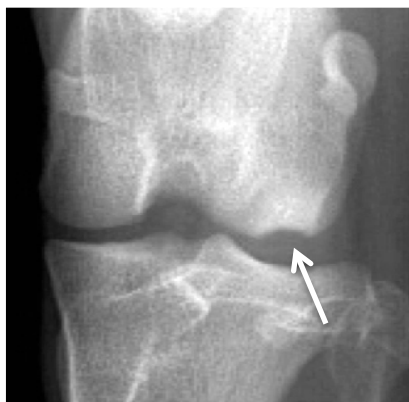# L'ostéochondrose chez le jeune chien



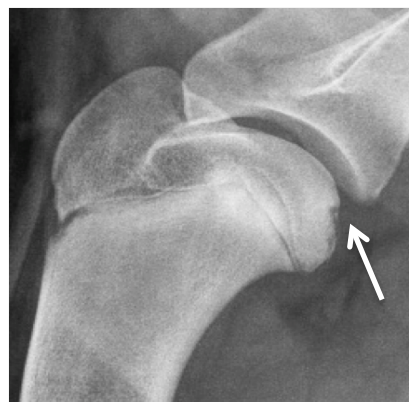
L'ostéochondrose est une maladie du cartilage chez le jeune chien en croissance que l'on peut retrouver au niveau de l'articulation de l'épaule, du coude, du genou ou du tarse chez les chiens de grandes races. Cette maladie est une anomalie de développement du cartilage qui entrainera un épaissement anormal de ce cartilage, puis une fissure et éventuellement la formation d'un « flap » de cartilage articulaire qui pourra se détacher et être libre dans l'articulation. On parle alors d'ostéochondrite disséquante. Parfois le membre opposé pourra également présenter la même condition.

## Signes cliniques

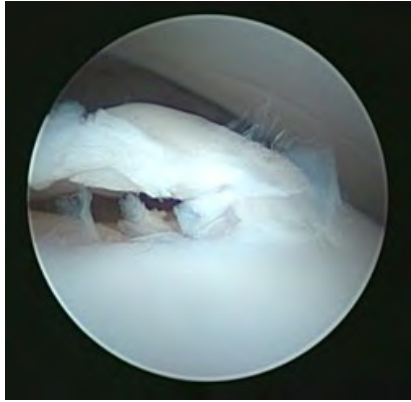Les signes sont souvent visibles entre 4 et 10 mois d'âge. Une boiterie d'appui du membre affecté apparaîtra puis s'aggraver. Elle sera souvent plus marquée après l'exercice et moindre lors de période repos.



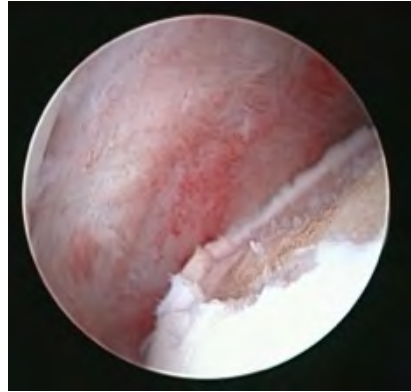*Ostéochondrite  
disséquante du genou*



*Ostéochondrite disséquante  
del'épaule*



*Flap de cartilage*



*Lésion ostéochondrite disséquante*

### **Diagnostic**

L'examen clinique mettra en évidence une douleur à la manipulation de l'articulation et le diagnostic se réalise généralement à la radiographie.

### **Traitement**

Le traitement consiste généralement à retirer le flap de cartilage articulaire sous arthroscopie (avec une petite caméra dans l'articulation) et cureter la zone où le cartilage est anormal.

### **Pronostic**

Le pronostic est très bon pour l'épaule et plus réservé pour le tarse suite à la procédure sous arthroscopie. Un traitement médical de l'ostéoarthrose est généralement recommandé suite à la procédure.